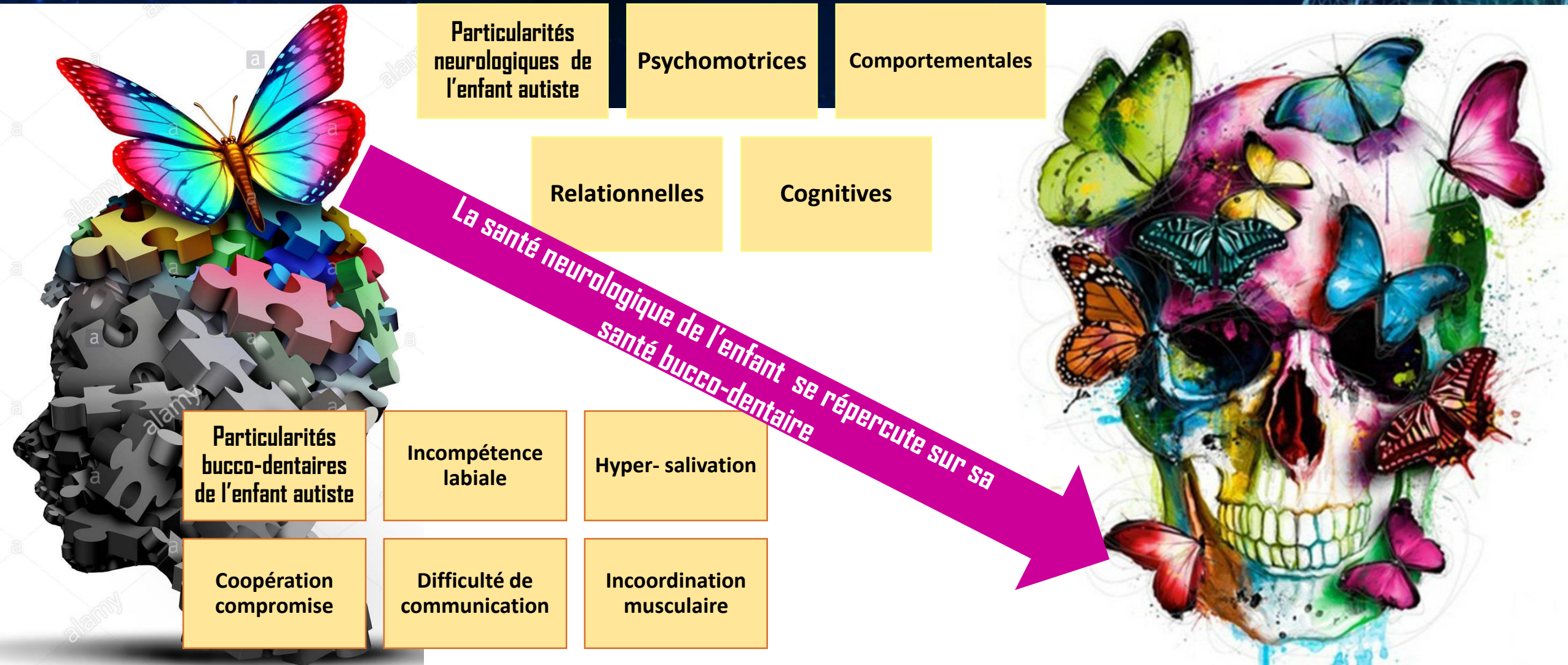


# Le confort dentaire pour l'enfant autiste : solutions du service d'odontologie pédiatrique la Rabta

DRs Bourguiba Emna , Jazi I, Zaroui J, Chelbi M, Jemmali B, Chemli MA / Hôpital La Rabta , Service : Odontologie pédiatrique et prévention



5ème Congrès National de Neurologie Pédiatrique  
5th National Congress of Pediatric Neurology

Cerner les particularités pathologiques ainsi que la prise en charge des enfants autiste en Odontologie pédiatrique à travers des cas cliniques



# RESULTATS ( Particularités bucco-dentaires)

Risque carieux individuel  
( RCI) +++

Mauvaise hygiène bucco-dentaire( brossage difficile )

Régime alimentaire non équilibré

Fonction d'auto-nettoyage altérée ( langue flasque, hypotonique)

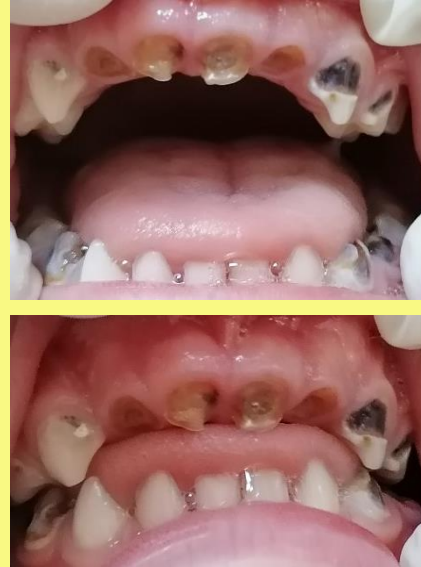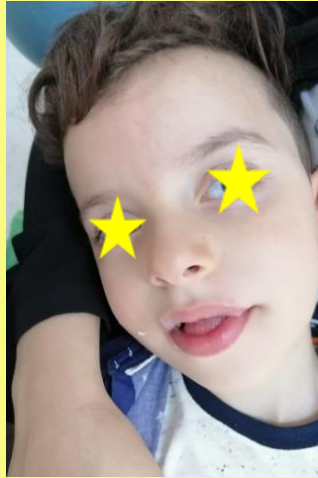Déglutition  
dysfonctionnelle

Respiration buccale

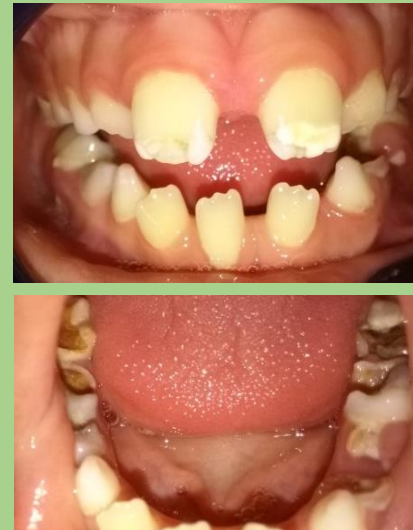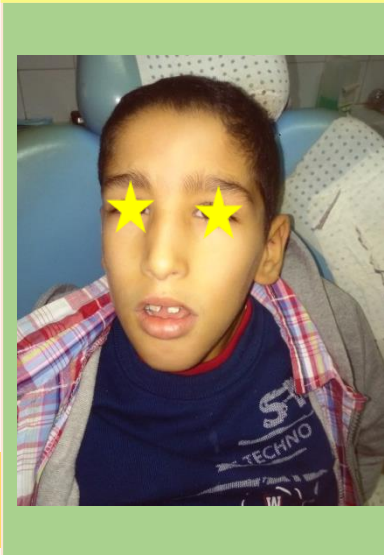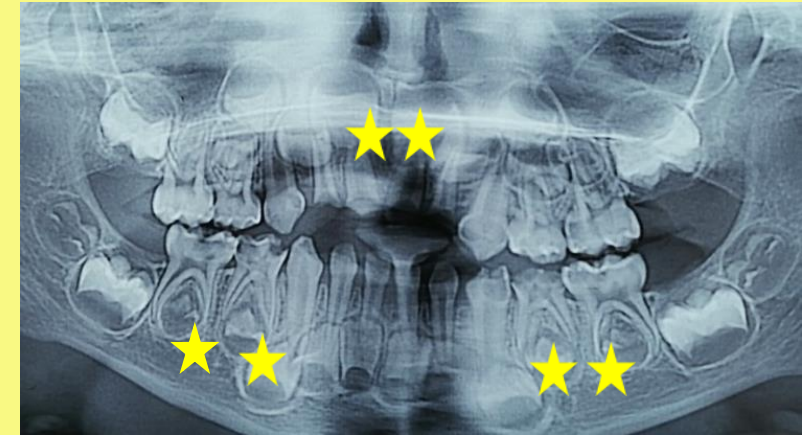Mastication non efficace

Problème  
phonatoire

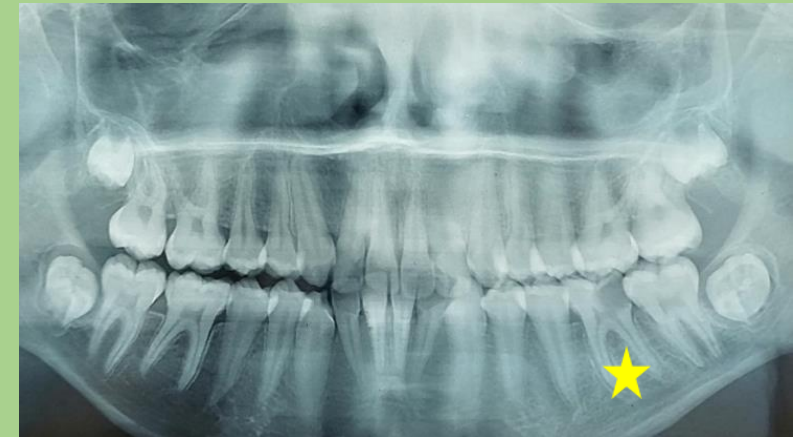Malocclusion + Difficulté de communication  
aggravée



Carie de la petite enfance ( CPE)

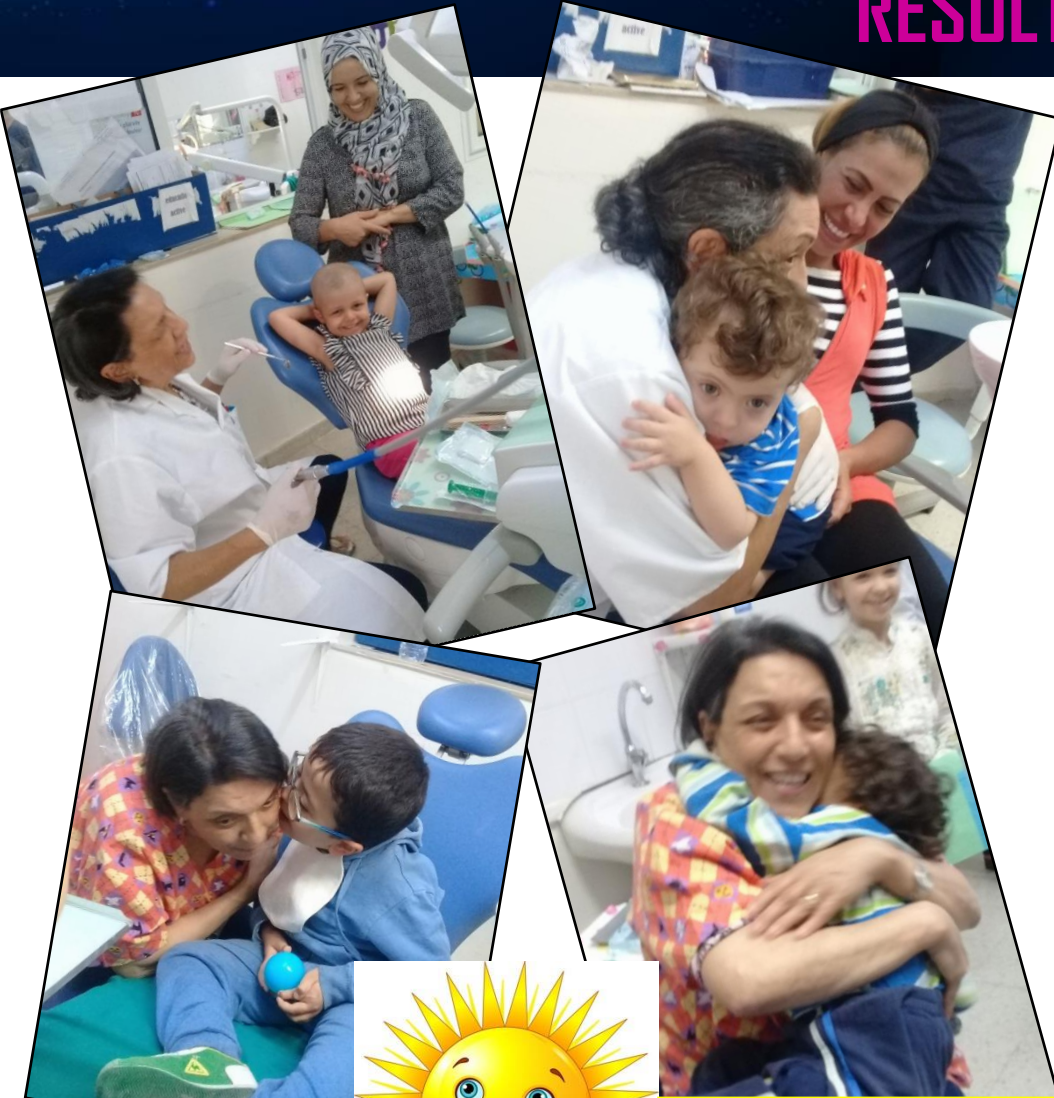

Carie des dents permanentes





# RESULTATS ( Particularités de prise en charge en OP )

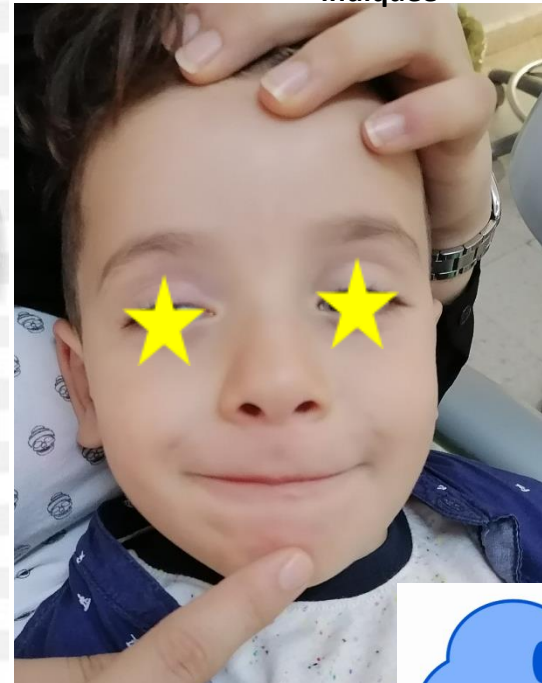

**Abord  
psychologique**

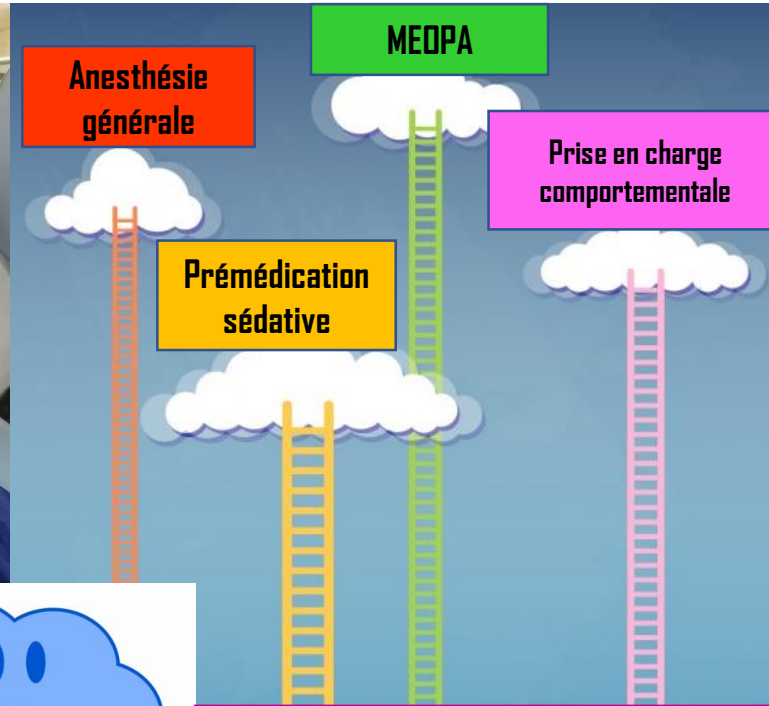
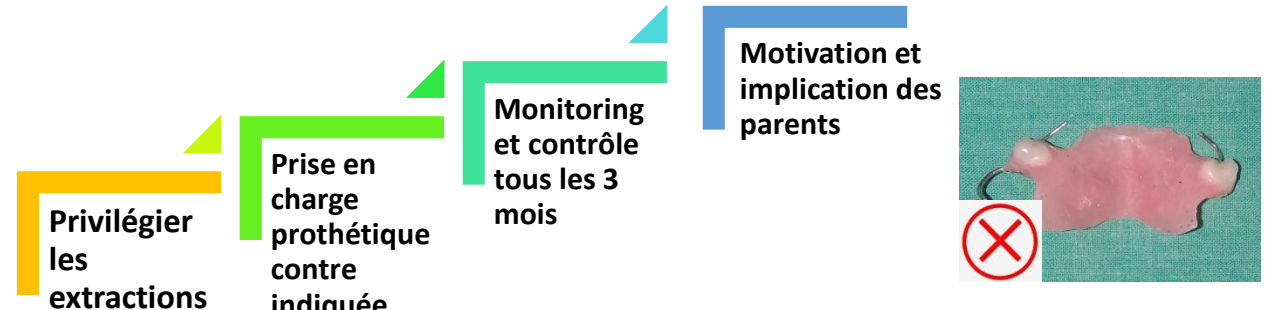


**Communication verbale  
(tell -show -do)**

**VS**



**Communication difficile  
Impliquer les parents**



**Echelle de Venham**





# DISCUSSION ET CONCLUSION

Soins bucco-dentaires sous AG  
privilégiés

Prise en charge  
pluridisciplinaire

Odonto-pédiatre

Neuro-pédiatre

Triade PEP  
( Parents -Enfants-Praticien)

